Lane Medical Library

Ueber einen Fall von Adamantinom

Inaugural-Dissertation

zur

Erlangung der

Zahnärztlichen Doktorwürde

an der

Friedrich-Wilhelms-Universität

zu Berlin

vorgelegt von

Meta Barth
aus Tiflis, (Transkaukasien)

Tag der Promotion: 26. 9. 1930

Druck von Gebrüder Hoffmann, Charlottenburg, Schillerstraße 44

487

Gedruckt mit Genehmigung
der
Medizinischen Fakultät der Universität Berlin

Dekan: Prof. Dr. Friedrich.
Referenten: Prof. Dr. Seiffert,
Prof. Dr. v. Eicken.

Im Oktober 1928 suchte die Patientin Frau W. die Hals-Nasen-Ohrenklinik der Charité auf, da ihr Gesicht seit längerer Zeit in der Gegend des Unterkiefers stark geschwollen, verlängert und bläulich verfärbt war. Die Geschwulst war im ganzen stramm, fluktuierend und nicht schmerzhaft. (Abb. 1.)

Die erfolgte Röntgenaufnahme sowie der allgemeine Befund ergaben die Diagnose eines zystischen Adamantinoms.

Die Patientin wurde daraufhin an die Chirurgische Klinik der Charité überwiesen, wo die operative Entfernung der Geschwulst erfolgte.

Wie der Krankengeschichte zu entnehmen ist, handelt es sich um eine 58jährige Frau, deren Vater durch einen Unfall und deren Mutter an Altersschwäche gestorben sind. Krebserkrankungen sind in der Familie nicht vorgekommen. Patientin selbst war sonst gesund. Der Beginn der jetzigen Krankheit liegt 23 Jahre zurück. Patientin bekam seinerzeit im Anschluß an eine Reinigung der unteren Zahnreihe mit einer Haarnadel am Kinn eine Schwellung — „dickes Kinn"; dasselbe war schmerzhaft und bläulich verfärbt. Nach acht Tagen trat Besserung ein. Sechs Monate später fühlte Patientin am Kinn, unterhalb des linken Mundwinkels, eine markstückgroße Schwellung, die hart war und stark juckte. Erhöhte Temperatur war nicht vorhanden. Der behandelnde Arzt öffnete die Schwellung von der Mundhöhle aus und es entleerte sich angeblich „klares Wasser". Eine Besserung erfolgte danach nicht und die Schwellung nahm dauernd zu.

Acht Jahre lang blieb Frau W. ohne Behandlung; die Geschwulst vergrößerte sich, ohne Beschwerden zu verursachen, auf der linken, besonders der inneren Seite des Kinns. 1919 wurde Patientin am Kinn operiert. Es soll sich angeblich um eine Zyste gehandelt haben, die exstirpiert wurde. Die Wunde war ein Jahr offen und es entleerte sich daraus eine „salzige Flüssigkeit". Gleich

nach der Operation bildete sich unter der Zunge ein „Knoten", der mit der Zeit größer wurde und durch den das Kinn schließlich die jetzige Form annahm. Im Jahre 1926 wurde Patientin drei- bis viermal mit Röntgenstrahlen behandelt, wodurch weder eine Besserung noch schnelleres Wachstum der Geschwulst erfolgten. Erst im Januar 1928 trat ein starkes Wachstum der Geschwulst ein, sodaß auch die rechte Seite in Mitleidenschaft gezogen wurde. Ein Trauma war nicht erfolgt und Patientin hatte während dieser Zeit weder Schmerzen, noch Blutung, noch Fieber; Gewichtsabnahme war ebenfalls nicht festzustellen. Während der Geschulstzunahme wurden die Zähne des Unterkiefers locker und 1928 verlor Patientin den letzten Zahn der unteren Zahnreihe.

Objektiver Befund: Mittelgroße, starke Patientin, im guten E. Z. Haut und Schleimhaut gut durchblutet, kein Oedem, kein Exanthem. Der Unterkiefer ist sehr stark vergrößert, verlängert und bläulich verfärbt. Die Schwellung dehnt sich zwischen den beiden Mundwinkeln aus und erstreckt sich dann weiter am Boden der Mundhöhle. Die Zähne des Unterkiefers fehlen. Der Unterkiefer ist in der Kinngegend so ergriffen, daß kein Knochen mehr zu fühlen ist. Am Hals reicht die Geschwulst bis zum Os hyoideum. Der Tumor ist im ganzen stramm, fluktuierend und nicht schmerzhaft. Innere Organe ohne Besonderheiten.

Röntgenbefund: Das Bild (Abb. 2) zeigt mehrere Zysten im horizontalen Ast des Unterkiefers und zwar mehr in der Kinngegend, mit blasig aufgetriebenen dünnen Scheidewänden. Die einzelnen Zysten sind erbsen- bis taubeneigroß.

Als Therapie kam nur eine radikale Operation in Frage, die auch ausgeführt wurde.

Operationsgeschichte:

Bogenschnitt etwa dem Kieferrand entsprechend von 15 cm Länge. Dicht hinter der Haut gelangt man in der Kinngegend schon auf dünnwandige Zysten, die ihren schwärzlich-rahmigen Inhalt entleeren. Die Haut wird nach oben und unten nahe am Periost abgelöst und der ganze vordere Teil des Tumors scharfstumpf freigelegt. Man gelangt schließlich an die Schleimhaut-Umschlagsfalte der Mundbucht, die breit durchgetrennt wird. Die Ablösung der breiten Unterfläche des Unterkiefers gelingt leicht, dann wird gegen die Unterkieferwinkel zu vorgedrungen. Hier

hört die zystische Auftreibung allmählich auf, rechts früher als links. Die beiden horizontalen Unterkieferäste werden kurz vor dem Kieferwinkel durchgesägt. Die zystischen Reste werden mit einem großen Lüer abgeknabbert. Nunmehr wird die Behelfsprothese geformt und mittels je zweier Drahtnähte links und dreier Nähte rechts an den Unterkieferstumpen befestigt. Der mittlere Teil der Prothese wird durch eine stark durchgreifende Naht an der Kinnhaut befestigt. Der Zungengrund wird ebenfalls durch eine starke Naht gegen die Mitte der Prothese zugezogen, um die Zunge nicht zurücksinken zu lassen. Die Wunde wird bis auf die Drainage geschlossen. Nach 14 Tagen ist die Wunde vollkommen geschlossen, die Patientin trägt noch eine Immediatprothese und wird zur Anfertigung einer Prothese der Universitätszahnklinik überwiesen.

Das bei der Operation gewonnene Präparat ist etwa kokosnußgroß und läuft spindelförmig aus. An den Abtragungsstellen ist Knochen vorhanden ,der allmählich in die Geschwulstmassen übergeht. Die größeren Zysten weisen Reste der früheren Scheidewände auf, die in das Innere ragen und durch das Zusammenfließen der kleineren Zysten zustande gekommen sind. Der Tumor selbst wird von einer bindegewebigen Kapsel umhüllt. Das für die mikroskopische Untersuchung in Haemalaun- Eosin gefärbte Präparat ergab das Bild eines Adamantinoms. Das Stroma besteht aus Bindegewebszellen die faszikulär angeordnet, meist in Bünden und Zügen verlaufen. In dieses Bindegewebe sind die Epithelmassen eingelagert, die verschieden große und geformte Hohlräume sowie solide Anteile bilden. Die Wandauskleidung der Zysten weist Zylinderzellen auf ,wogegen die Zellen in den soliden Anteilen eine zum Teil spindelige, zum Teil zylindrische Form haben, deren Kerngröße und Färbbarkeit verschieden ist. Auch Zellgruppen aus Plattenepithelzellen sind dazwischen zu sehen. (Abb. 3 u. 4.)

Die Adamantinome sind zentrale, zystische oder solide epitheliale Geschwulste der Kiefer und zwar fast ausschließlich des Unterkiefers. Obwohl diese Tumoren selten vorkommen, so hat doch der histologische Bau derselben, der sehr viel Aehnlichkeit mit dem Schmelzorgan der Zahnanlage aufweist, seit langem die Aufmerksamkeit der Autoren auf sich gelenkt.

Die Geschwulste stammen aus dem Mundepithel, ob direkt oder indirekt aus dem Schmelzorgan der Zahnleiste, bestehen unter den Autoren noch Meinungsverschiedenheiten.

Als erster Fall eines Adamantinoms ist der von Cuzack, im Jahre 1826 beschriebene zystische Unterkiefertumor, bekannt geworden. Im Jahre 1852 demonstrierte dann Pibret einen Tumor, der sicher ein Adamantinom war und wies auf die Möglichkeit der Entstehung des Tumors aus den Zahnfollikeln hin; mindestens hätte seine Entstehung einen Zusammenhang mit der Zahnentwicklung. Falkson war dann einer der ersten deutschen Autoren, der 1879 die Wahrscheinlichkeit der Entwicklung der Adamantinome aus dem Schmelzorgan annahm. Er führte die Genese der Geschwulst auf eine pathologische Entartung des Schmelzkeimes zurück. Magitot (1873), der sich eingehend mit diesen Tumoren beschäftigte, glaubte, daß das Epithel dieser Geschwulste vom Bindegewebe abstamme, doch da eine derartige Metaplasie nicht vorkommt, fand diese Theorie wenig Beachtung. Ebenso wenig Anklang fand im Jahre 1877 die Meinung Kolaczeks, der Tumor wäre ein Adenom der Zahnfleischschleimdrüsen, weil im Zahnfleisch überhaupt keine Drüsen vorhanden sind.

Büchtemann (1881), Eve und andere Autoren waren der Ansicht, daß es sich bei diesen Tumoren um typische Epithelwucherungen handelt, welche dadurch entstehen, daß das Schleimhautepithel Fortsätze in die Tiefe sendet, diese sich davon abschnüren und weiter wuchern. Diese Theorie wurde jedoch wenig anerkannt und vielfach als „entschiedener Rückschritt", wie Pinkus sich ausdrückte, bezeichnet. Ganz zurückgedrängt wurde die Ansicht Büchtemanns durch die bahnbrechende Veröffentlichung von Malassez im Jahre 1885.

Auf Grund seiner Untersuchungen der Zahnentwicklung des menschlichen Föten, wies Malassez nach, daß auch im normalen Kiefer des Erwachsenen epitheliale Zellmassen sich netzförmig um die Zahnwurzeln lagern und zwar dicht an der Wurzelhaut. Diese Zellen hatten verschiedene Formen und erinnerten an die Zellen des Schmelzorgans, nur, daß sie etwas geschrumpft waren. Malassez erklärte dies als Folge des mechanischen Druckes, welchem die Zellen beim Wachsen ausgesetzt sind. Diese Epithelhaufen konnten in allen von M. untersuchten Fällen nachgewiesen

werden und er kam zu dem Ergebnis, daß es sich hierbei um die Ueberreste des Schmelzorgans handelt. Er bezeichnete diese Epithelhaufen als „Debris epithéliaux paradentaires". Wesentlich wurde diese Entdeckung noch durch den Nachweis der v. Brunnschen Epithelscheide gestützt, die Malassez selbst und auch andere Autoren mit seinen Debris epithéliaux paradentaires identifizierte. v. Brunn stellte fest, daß diese Epithelscheide der Wurzel dadurch entsteht, daß das Schmelzorgan des entwickelten Zahnes sich über die Schmelzgrenze hinaus ausbreitet und allmählich die ganze Papille umhüllt.

Wenn sich dann der Zahn entwickelt hat, bleiben, nach dem Verschwinden des Schmelzorgans, die Epithelreste in der Wurzelgegend zurück. Auf das Vorhandensein dieser Epithelhaufen führte Malassez die Entstehung der verschiedenen epithelialen Kiefertumoren zurück und glaubte von der Verschiedenheit der Reize auch die Art der Neubildung abhängig machen zu können; z. B. die Granulationen an der Wurzelspitze, die Wurzelzysten, die Odontome usw. Diese Theorie von M. war so einleuchtend, daß fast sämtliche Autoren sich ihr anschlossen, wie Becker, Benecke und andere. Somit trat ein Stillstand im Streit der Meinungen über die Entstehung der odontogenen Kiefergeschwülste für längere Zeit ein. — Ein Hinweis Pillets im Jahre 1892 auf die Möglichkeit eines Zusammenhanges des von ihm beschriebenen Tumors mit der Mundschleimhaut blieb unbeachtet.

Erst im Jahre 1907 gelang es dann Bakay, auf Grund von Untersuchungen dreier Fälle von Adamantinomen einen direkten Uebergang von Schleimhautepithel in die Tumormassen einwandfrei nachzuweisen. Er kam sogar zu der Ansicht, daß „die Entstehung dieser Geschwulste aus dem Schmelzorgan als ein überwundener Standpunkt zu betrachten ist, sobald wir den Zusammenhang dieser Geschwulste mit der Mundschleimhaut klar bewiesen haben". Erst durch diese Veröffentlichung trat ein Umschwung in den Meinungen der verschiedenen Autoren ein.

Im Jahre 1909 wurde diese Theorie durch die Untersuchungen von Kuru bestätigt. Er konnte ein multizentrisches Wachstum des Tumors, das von der Schleimhaut ausging, nachweisen.

Kromprecher veröffentlichte dann 1918 fünf Fälle von Adamantinomen, wobei in zwei Fällen ein einwandfreier Zusammen-

hang zwischen Tumor und Mundschleimhaut vorhanden war. In den anderen drei Fällen fand er jedoch keinen Zusammenhang zwischen Mundschleimhaut und dem Geschwulstparenchym und kam infolgedessen zu der Ansicht, daß „Adamantinome, welche wohl in der Mehrheit der Fälle von den Debris epithéliaux paradentaires bezw. von den Resten der v. Brunnschen Scheide abstammen, zum Teil auch von der Mundschleimhaut ihren Anfang nehmen".

In neuerer Zeit ist Pichler geneigt, die Adamantinome auf Grund seiner klinischen Erfahrungen von der Zahnzyste abzuleiten, wogegen Lukomski sich wieder der Meinung Büchtemanns, Krompechers und anderer anschließt und Fälle beschreibt, bei denen die Geschwulst in Form eines Stranges vom Mundschleimhautepithel ihren Ausgang nimmt.

Was die Nomenklatur dieser Geschwulste anbelangt, so finden wir den Ausdruck Adamantinom, der sich jetzt allgemein durchgesetzt hat, im Jahre 1901 zum ersten Mal von Blümm erwähnt. Beschrieben worden sind aber diese Tumoren schon viel früher. Robin veröffentlichte im Jahre 1862 einen Fall von Adamantinom, ohne aber für diese Geschwulst einen bestimmten Namen vorzuschlagen. 1870 wurde von Wedl unter „Gallertgeschwülsten und Myxomen" ein Kiefertumor beschrieben, der ein Adamantinom zu sein scheint. Kolaczek berichtet 1877 von einem zystischen Adenom des Unterkiefers und Falkson bezeichnet sie als Cystoma proliferum folliculare, oder folliculäres Cystoid. Derujinsky gebraucht 1890 den französischen Ausdruck „Epithelioma adamantinum" und Benecke verwendet den Ausdruck „epitheliale Kiefergeschwülste oder multiloculäres Kystom". Partsch spricht im Jahre 1904 von weichen Odontomen. Bei Borst finden wir die Bezeichnung „Cystoma adamantinum" und bei Pinkus 1904 „zentrales Kystadenom". Dann hat sich doch allgemein der Ausdruck „Adamantinoma solidum et cysticum" durchgesetzt, den, wie oben erwähnt, Blümm schon 1901 vorgeschlagen hat.

Am häufigsten sind die Adamantinome im Unterkiefer beobachtet worden und zwar meist im Bereich der Prämolaren und Molaren. Nur ganz vereinzelt wurde ihr Sitz im Bereich der Frontzähne angegeben, wie z. B. von Becker. In unserem Fall ist die Geschwulst auch in der Frontzahngegend des Unterkiefers

lokalisiert. Bei der Ausdehnung der Geschwulst bleiben die Gelenkköpfchen jedoch stets frei.

In 92 von Schmidt angegebenen Fällen sind 14 Tumoren im Oberkiefer und die übrigen 78 im Unterkiefer festgestellt worden. Auch bei unserer Patientin befindet sich der Tumor im Unterkiefer.

Perthes führt dieses seltene Vorkommen der Adamantinome im Oberkiefer zum Teil auf den verschiedenen anatomischen Bau beider Kiefer zurück, hauptsächlich durch die Nähe der Highmorshöhle im Oberkiefer bedingt. Entsteht im Oberkiefer eine Geschwulst, so dehnt sie sich in der Richtung der Kieferhöhle aus und kann eine beträchtliche Größe annehmen, die ganze Höhle ausfüllen, ohne irgendwie äußerlich aufzufallen. Dadurch wird die Diagnose erschwert, sowie eine Verwechslung mit anderen Erkrankungen möglich. Auch das Platzen der Zyste, Infektion des Inhalts erschweren oft die richtige Diagnose.

Anders ist es im Unterkiefer, wo schon geringe Auftreibungen gleich auffallen und durch Betasten leicht festzustellen sind.

Eigentümlich ist das häufige Auftreten des Adamantinoms bei Frauen. Schon Becker hat im Jahre 1894 auf die „auffällige Bevorzugung des weiblichen Geschlechts gegenüber dem männlichen“ hingewiesen, ohne jedoch eine Erklärung dafür geben zu können. Diese Ansicht scheint auch durch eine Zusammenstellung der Fälle von Winter bestätigt zu werden. Ihre Statistik ergab, daß 34 Fälle auf das weibliche und 23 auf das männliche Geschlecht entfallen. Diese Differenz ist zu gering und auch die Anzahl der beobachteten Fälle, um dieses Verhältnis als bestimmte Tatsache annehmen zu können. Winter ist jedoch geneigt, hier dieselbe Bevorzugung des weiblichen Geschlechts wie bei anderen Erkrankungen des Gesichts durch angeborene Veranlagung anzunehmen. Sie gibt an, daß nach Trendelenburg dreiviertel der Anomalien des Blutlymphsystems im Gesicht beim weiblichen Geschlecht beobachtet worden sind. Ob von einer Disposition des weiblichen Geschlechts wirklich gesprochen werden kann, muß späteren Feststellungen überlassen werden.

Auffallend ist ferner das häufige Auftreten des Tumors auf der linken Gesichtsseite. Ob es sich dabei um mehr als eine

zufällige Lokalisation auf der linken Seite handelt, ist bei dem geringen Material schwer festzustellen. Von 40 Erkrankungen des Unterkiefers, die Winter in ihrer Statistik angibt, wurde in 28 Fällen der Sitz der Geschwulst auf der rechten Seite und in 12 Fällen auf der linken Seite beobachtet. Winter findet darin eine auffallende Aehnlichkeit mit den Eigenschaften anderer angeborener Anomalien wie z. B. der Hasenscharte. Dies wird aber als eine zufällige Erscheinung anzusehen sein, denn mit dem Zunehmen von Beobachtungen gleicht sich der Unterschied in der Lokalisation des Tumors beider Kieferhälften aus. Bei den 11 von Pichler beschriebenen Fällen kann nicht mehr von einer Bevorzugung des linken Unterkiefers gesprochen werden. Auch Risak berichtet von 3 Fällen, in denen der Sitz des Tumors zweimal auf die rechte Seite und einmal auf die linke Seite fiel.

Was das Lebensalter der Patienten betrifft, in dem die Tumoren bemerkt wurden, so liegt es nach den von Perthes gesammelten Krankengeschichten zwischen dem 12. und 74. Jahre. Nach einer statistischen Zusammenstellung von Winter beträgt das Durchschnittsalter der Patienten 32 Jahre. Berücksichtigt man dabei das sehr langsame Wachstum der Adamantinome, so fällt ihre Entstehung in die Pubertätszeit. Becker will dies auf die vorhandenen Reize bei der zweiten Dentition zurückführen. Nur in zwei Fällen ist das Auftreten der Adamantinome in ganz frühem Alter beobachtet worden und zwar berichtet Wilke von einem Kieferpolycystom eines Neugeborenen und Coote beschrieb ein Adamantinom bei einem 6 Monate alten Kinde.

Das Wachstum der Adamantinome ist in der Regel anfangs ein gleichmäßiges und langsames. So beschreibt Kruse einen Fall, der sich innerhalb von 10 Jahren und ein anderer Fall sogar 18 Jahre lang entwickelte. Malassez gab die Dauer von 23 Jahren an und Bryk berichtet sogar von einem Fall, der seit 26 Jahren bestand.

Vielfach zeigt der anfangs langsam wachsende Tumor durch irgend einen äußeren Reiz, wie Trauma, Entzündung usw., die Tendenz zu schnellerem Wachstum. Wie ja überhaupt Trauma und Reiz die auslösenden Momente der meisten Geschwulstbildungen sind. Es wird allerdings auch von Fällen berichtet, die entweder

in langsames Wachsen übergegangen sind oder gar für längere Zeit ganz zum Stillstand gekommen sind.

Trotz des langsamen Wachstums können die Tumoren ganz beträchtliche Größen annehmen. So beschreibt Bryk einen Fall, bei dem die Geschwulst bis zum zweiten Rippenknorpel reichte und einen Umfang von 55 cm hatte. Auch Serget und Allgauer berichten von Tumoren, die größer als ein Kinderkopf waren. Meist sind sie hühnerei- bis gänseeigroß.

Als Zeichen ihres zentralen Wachstums ist das sogenannte Pergamentknittern festzustellen. Dieses Pergamentknittern, das als diagnostisches Merkmal bei Kieferzysten beobachtet wird, soll nach Margitot schon im Jahre 1775 von Runge und 1788 von Jourdin als „Eiergeräusche" beschrieben worden sein.

Was die Ursache der Tumorbildung anbelangt, so führen viele Autoren die Entstehung auf äußere Reize, wie Trauma, Entzündungen, kariöse Zähne zurück. Bei Bryks Patienten kam es z. B. zu einer Geschwulstbildung infolge eines Hufschlages von einem Pferde, wobei der Unterkiefer in der Kinngegend frakturierte. Es ist wohl anzunehmen, daß die Reize eine vermehrte Blutzufuhr hervorrufen und damit die Bildung der Tumoren begünstigen. Hochenegg ist der Meinung, daß bei Tumoren dieser Art schon ganz geringe äußere Verletzungen Anstoß zur Geschwulstbildung geben. Auch in unserem Falle scheint die Patientin, im Anschluß an eine Reinigung der unteren Zähne mit einer Haarnadel, eine Anschwellung am Kinn bekommen zu haben und dies hat nachher, wie anzunehmen ist, zur Tumorbildung geführt.

Die Adamantinome sind im pathologischen Sinne als durchaus gutartige Geschwulste anzusehen, da sie beim expansiven Wachstum keine Metastasen bilden. Adamantinome, die eine maligne Form annehmen, sind recht selten beobachtet worden, und in diesen Fällen wird es sich mehr um ein Auftreten neben anderen Tumoren gehandelt haben. Tapie beobachtete z. B. das Entstehen eines Carzinoms aus einem zystischen Adamantinom und Petrik beschrieb ein mit einem Sarkom kombiniertes solides Adamantinom. Auch Kaufmann konnte neben einem gutartigen zystischen Anteil eines Adamantinoms einen Zylinderzellenkrebs feststellen.

Trotz ihrer „Gutartigkeit" können die Adamantinome infolge ihrer hartnäckigen Neigung zu lokalen Rezidiven, bei ungenügenden Eingriffen, für den Patienten außerordentlich lästig werden. Lukomsky beobachtete einen Patienten, bei dem nach 20 Jahren am Kieferwinkel sich ein Rezidiv bildete, trotzdem der größte Teil des horizontalen Astes reseziert war und der Patient zum vierten Mal operiert wurde. Ferner können durch die Zunahme der Geschwulst auch mechanische Störungen, wie Beengung der Mundhöhle, Sprach-, Kau- und Atembeschwerden hervorgerufen werden.

Eine radikale Heilung ist infolgedessen am sichersten durch Entfernung der Geschwulst mit gesunder Umgebung zu erzielen, was auch in unserem Fall durchgeführt wurde; es ist dies eine Methode, die bisher bei allen Adamantinomen angewandt wurde. Da diese Operation aber oft ein sehr verstümmelnder Eingriff ist, versuchte Pichler als erster das konservierende Verfahren, das Partsch bei den Kieferzysten ausübte, auch für die Adamantinome zu benutzen. Besonders gute Resultate erzielte er bei rein zystischen Adamantinomen, die ihn dann ermutigten, bei mehr oder weniger soliden Geschwulsten diese unradikale Operation mit nachfolgender Radiumbehandlung durchzuführen. Bei Adamantinomen mit solider Geschwulstwucherung versuchte Pichler die Heilung durch eine unradikale Operation, verbunden mit einer Strahlentherapie zu erzielen. Der Tumor wurde ausgelöffelt und, nachdem die Höhle vollkommen granulierte, die Kapsel mit Radium eingelegt. Menge und Zeitdauer der Einwirkung wurden vom jeweiligen Fall abhängig gemacht.

Im Laufe der wenigen Jahre nach diesen Operationen mit Nachbestrahlung sind noch keine Rezidive aufgetreten. Es ist aber eine zu kurze Zeit, um ein abschließendes Urteil über die Wirkung der Strahlung zu fällen. Jedenfalls empfiehlt Pichler, bei jeder unradikalen Operation eine Nachbestrahlung zu geben. Doch ist auch Pichler selbst der Meinung, daß für die rasch und zerstörend wachsenden Tumoren dieser Art nur eine Resektion im Gesunden in Frage kommt.

Abb. 1

Abb. 2

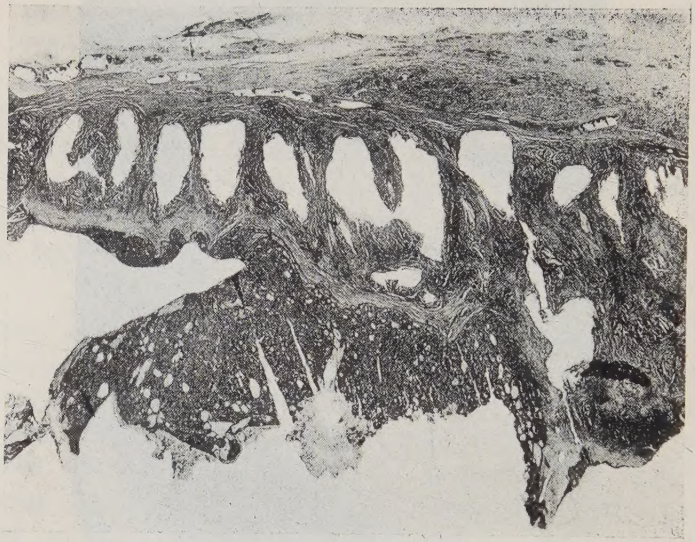

Abb. 3.

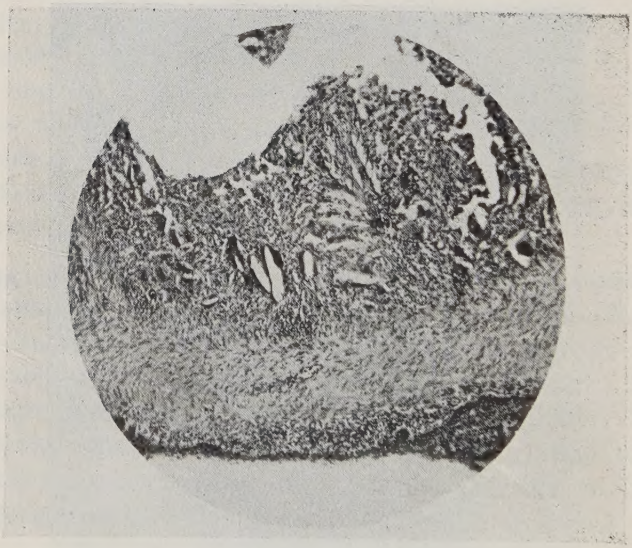

Abb. 4.

Literatur-Verzeichnis.

Bakay: Berliner klin. Wochenschrift 1909, Nr. 13.
Becker: Arch. f. klin. Chirurgie, 72, 1904.
Benecke: Dtsch. Zeitschrift f. Chir. 42, 1896.
Borst: Lehre von Geschwulsten, 1902.
Bryk: Langenb. Arch. f. klin. Chir., 25, 1880.
Büchtemann: L. Arch. f. klin. Chir., 26, 1881.
Coote: zit. nach Pinkus.
Falksen: Virchows Arch. f. pathol. Anat. u. Physiol. 76, 1879.
Kaufmann: Lang. Arch. f. klin. Chir., 21, 1877.
Krompecher: Beiträge z. path. Anat. u. allg. Path. 1918, Bd. 64.
Kruse: Virch. Arch. f. path. Anat. u. Physiol., Bd. 124, 1891.
Kuru: Zentralblatt f. allg. Path., Bd. 22.
Lukomsky: Arch. f. klin. Chir. 135, 1925.
Magitot: zit. nach Schlosser.
Malassez: zit. nach Becker.
Partsch: Versammlung deutscher Naturf. u. Aerzte, Breslau 1904.
Perthes: Münch. med. Wochenschr., Nr. 15, 1905.
Pibret: zit. nach Pinkus.
Pichler: Arch. f. klin. Chir. 140, 1926.
Pinkus: Lang. Arch. f. klin. Chir. 72, 1904.
Risak: Arch. f. klin. Chir. 146, 1927.
Wedl: Pathol. der Zähne, 1870.
Winter: Arch. f. klin. Chir. 122, 1923.
Schlosser: Arch. f. klin. Chir. 124, 1923.
Schmidt: Deutsche Monatsschr. f. Zahnheilkunde, 1922.

Lebenslauf.

Ich, Meta Barth, geboren am 30. Oktober 1905 zu Tiflis, Transkaukasien, als Tochter des Bauingenieurs Hermann Barth und dessen Ehefrau Anna geb. Kehrer, besuchte das Tifliser Deutsche Realgymnasium und machte daselbst im Sommer 1923 mein Abiturientenexamen. Im Herbst 1924 kam ich nach Deutschland und begann im Wintersemester 1924/25 an der Freiburger Universität Zahnheilkunde zu studieren. Meine zahnärztliche Vorprofüng machte ich im W.-S. 1925/26 in Tübingen und bestand im S.-S. 1928 an der Berliner Universität das zahnärztliche Staatsexamen.